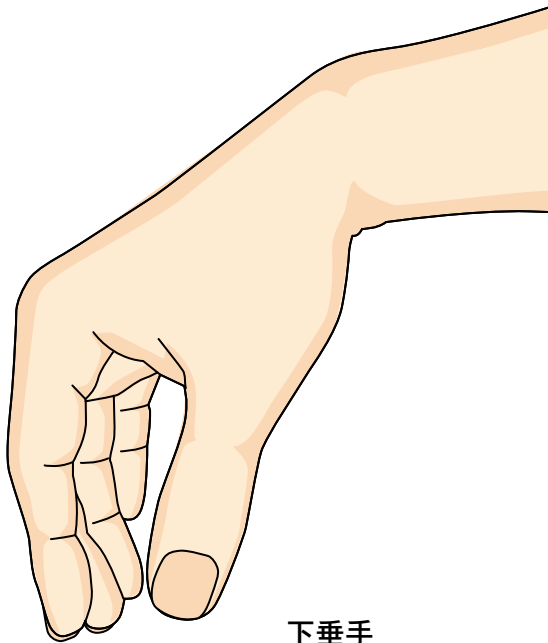


33

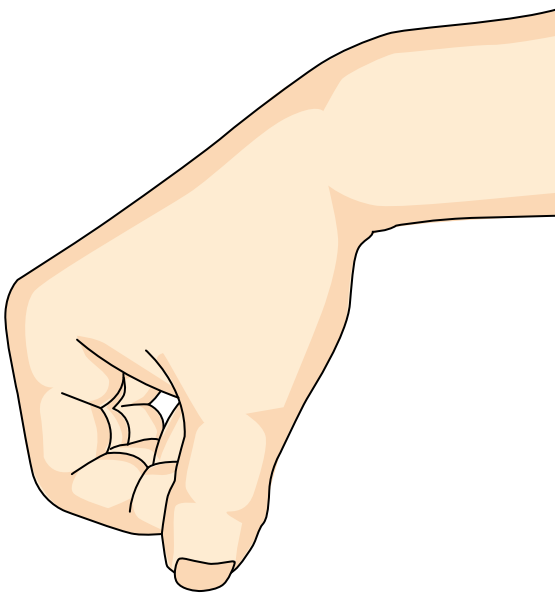
とう こつ しん けい ま ひ か すい しゅ
橈骨神経麻痺（下垂手）

● 症状 ●

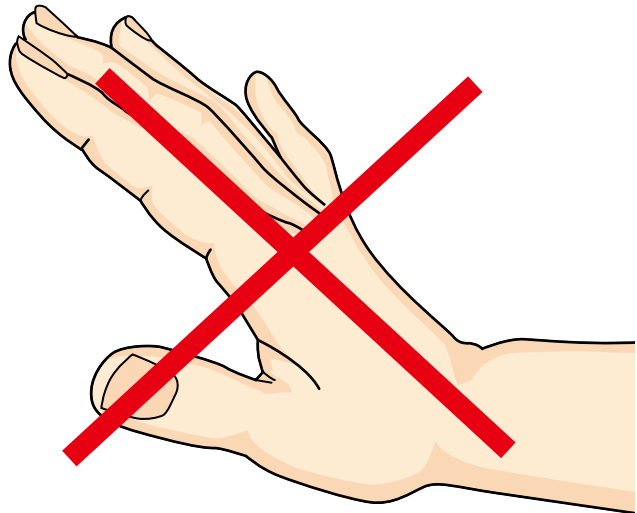


下垂手

手首を持ち上げたり（反らしたり）、手指を伸ばしたりすることができなくなります。このような状態を下垂手といいます。母指と示指の間がしびれることがあります。



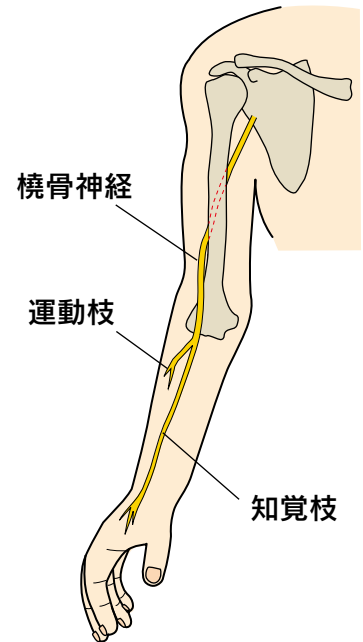
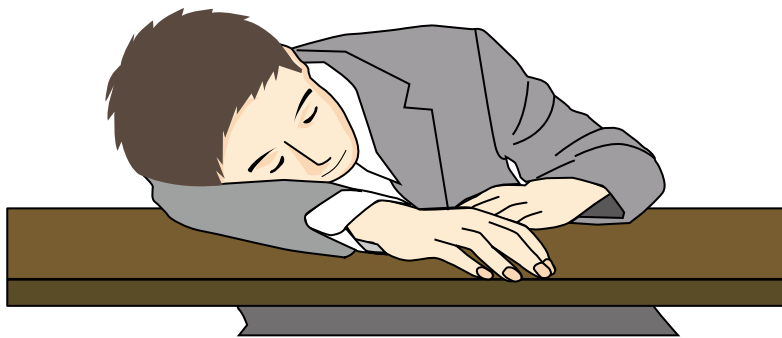指は曲げられます。



脳梗塞とは異なります！

● 原因・病態 ●

無理な姿勢（腕が圧迫された状態）で寝込んだり、上腕や肘の骨折に合併したり、深い切り傷などで生じます。腕枕で生じることもあり、ハネムーン麻痺、サタデーナイト麻痺とも呼ばれます。原因や誘因がはっきりしない場合もあります。

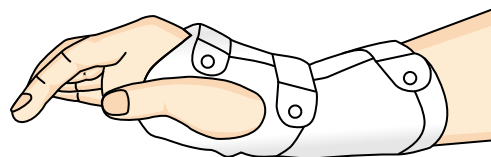


● 診断 ●

多くの場合、問診や症状から診断可能です。他の部位が原因の場合もありますので、レントゲンやMRI、筋電図／神経伝導検査などを行うことがあります。

● 治療 ●

多くは自然回復が期待できます。関節が硬くならないように気をつけながら回復を待ちます。装具で手首をやや反らした状態に保持したり、薬を内服することがあります。



装具固定

神経断裂が疑われる場合や自然回復が期待できない場合、回復が不十分な場合には、神経剥離術、神経縫合術、神経移植術、腱移行術などの手術を行うことがあります。詳しくは担当医にご確認ください。

