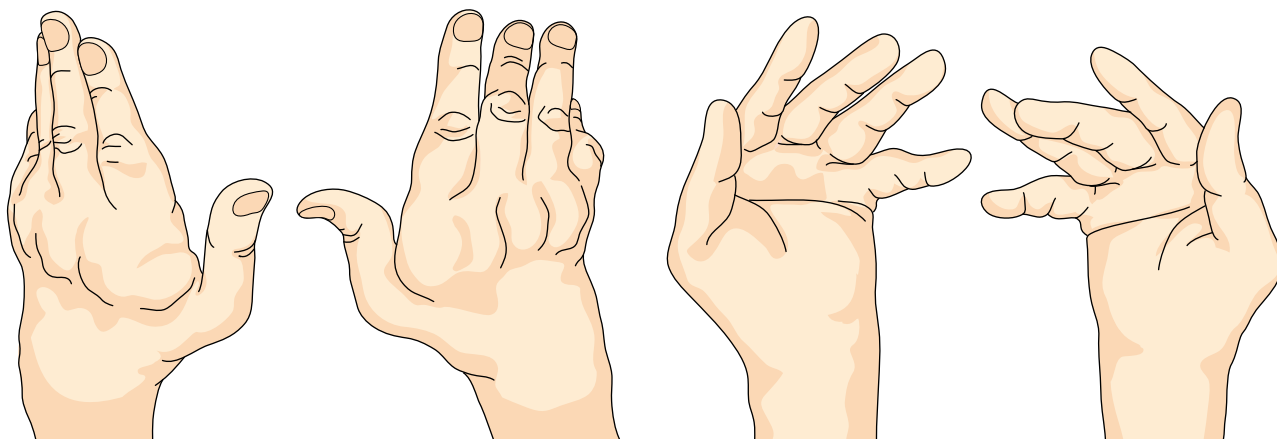


23

リウマチによる^て手の^{しょうがい}障害
 (2) ^{しゅし}手指の^{へんけい}変形

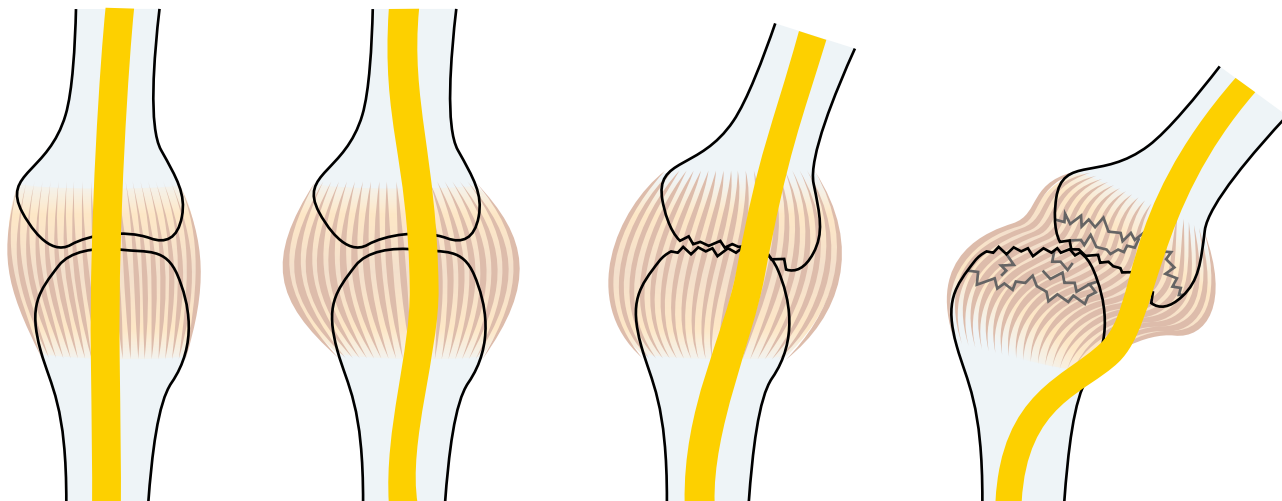
● 症状 ●

手指関節の腫れや痛みの他に、変形や脱臼のために、手指に力が入りにくくなり、手が使いにくくなります。



● 原因・病態 ●

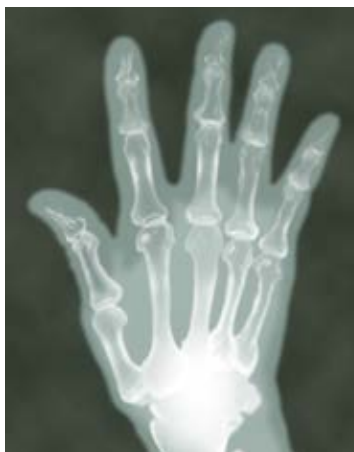手指の関節にリウマチの炎症が長く続くと、関節の破壊が進行するとともに、関節包や靭帯が弛み、腱の走行がずれて、変形や脱臼が生じます。



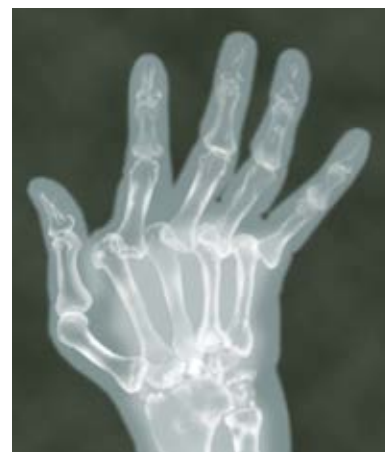正常関節 → 炎症(腫れ) → 関節破壊・関節包や靭帯の弛み・腱の走行ずれ → 変形・脱臼

● 診断 ●

手指関節の伸展・屈曲、亜脱臼や脱臼など様々な変形がみられます。血液検査で炎症の程度を調べ、超音波検査で滑膜の状態を把握し、レントゲン検査で関節の破壊の進行度を評価します。



手指関節の炎症が軽く
変形はみられません



炎症が長く続いたために
MP関節に脱臼がみられます


● 治療 ●

関節リウマチの炎症を抑える薬物療法が最も重要です。装具などによる手指変形の矯正保持も有用です。手術によって、変形を予防したり、治す場合があります。

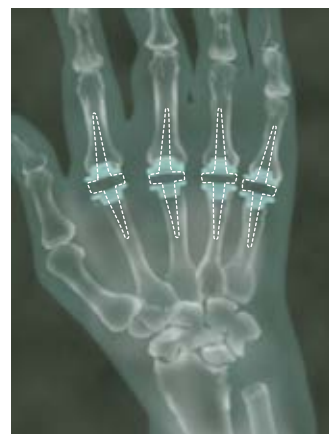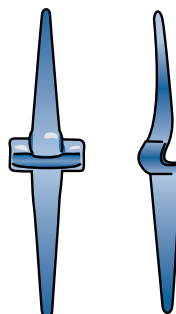
手術には、

- (1) 炎症を起こしている滑膜を切除する方法
- (2) 靭帯や腱を修復する方法
- (3) 関節を固定する方法
- (4) 人工関節に置換する方法

などがあります。



装具による矯正



指の人工関節の1例

