

# 手外科温故知新Ⅷ： キーンベック病111周年に思う

上 羽 康 夫

日手会名誉会員、医療法人白菊会理事長

1910年Robert Kienböck (1871～1953) がドイツ語論文“Über traumatische Malacie des Montbeins und ihre Folgezustände: Entartungsformen und Kompressionsfracturen.”<sup>(文献1)</sup>を發表してから111年が過ぎた。放射線医のKienböckがドイツ語で書いた26ページの原著を読解するのは決して容易ではないが、内容は素晴らしく示唆に富むものである(写真1)。彼は数多くの手根部X線像を見る中で月状骨の単独骨折が非常に少ないのに気付き、注意深く16症例のX線像を分析した。同時に、それまでの報告論文、X線写真、手術所見、摘出標本などの検索を行なった。手根骨と前腕骨に囲まれた月状骨の骨折であれば、隣接骨に相当の損傷が必ず残る筈であり、また捻挫・脱臼に伴う月状骨骨折であれば骨片に靭帯が必ず残存するに違いないと考えた。だが、其れらの所見が認められないばかりでなく、月状骨内に骨壊死が存在する例を発見した(写真2)。其れらの患者で受診直前に大きな外力を受けた記憶は無く、遠い過去に軽度な手根部障害や痛みを記憶する症例があるのに気付いた。若年時に手根部の強い外傷を受けて血管断裂または感染症によって局所阻血が起り、月状骨壊死をもたらしたと彼は考え、月状骨外傷性軟化症Traumatische Malazie des Mondbeinsと名付けた。それが進行の遅い月状骨軟骨症lunatomalaciaとして認知されようになったが、人々は彼の業績を讃えてキーンベック病と発見者の名で呼ぶようになった。しかし、彼の發表から111年の歳月を経た現在も其の病因が解明されていないキーンベック病に深い興味が湧く。



写真1：Robert Kienböck

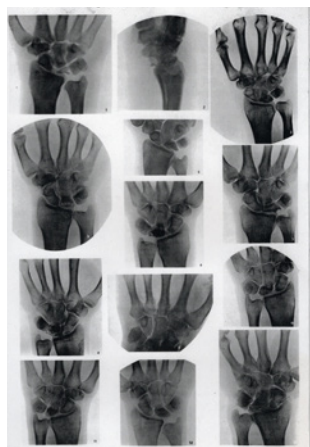


写真2：Kienböck症例のX線像一部

## ●臨床症状とX線像

キーンベック病の診断には長期の正確な臨床観察と繊細なX線診断能力を要する。患者は手を酷使する職業の従事者であり、17～30才の若い男性の利き手に最も多く発生する。我国では男女比は約4:1であり、発生年齢は10～40歳代である。約70%が利き手側である。発症は特別な外傷はないのに作業中に手根部に疼痛あり、手背に軽微な腫脹と発赤を認め、その中央部に圧痛点がある。圧痛点は手根部背側部で月状骨部位にほぼ一致する。安静と湿布治療などで症状は2～3日で軽快し、その後数週～数ヶ月間はほぼ無症状な期間が過ぎて再び疼痛・圧痛・手関節運動制限などが再発する。放置すると、それらの症状は漸次悪化し、手関節の屈伸運動域が正常の1/3以下に減じたり、就業不能になったりする。其の後の経過は極めて慢性であり、増悪・軽快を繰り返しながら少なくとも数年～十数年は続き、最終的には手関節は高度な拘縮に陥る<sup>(文献 2, 3, 4)</sup>。

キーンベック病の確定診断は殆どX線像に依存する。Lichtmanはそれに大きく貢献した。米国海軍将校であったLichtmanはキーンベック病に悩む多くの若年水兵と海兵隊員の存在を知り、そのX線像所見をStahl分類に準じて4 stagesに分けた<sup>(文献 5)</sup>。彼の功績は、X線像上で異常が未だ現れてない正常月状骨像を病期 stage 1と認定した。更に、stage 1のX線像に稀ではあるが月状骨の線状骨折が見られる症例があると最初は述べたが、1982年の改訂ではこれを修正し、stage 1の月状骨像には骨折線は認められないと明言したことである<sup>(文献 6)</sup>。彼はX線像を見なくとも、Stage 1キーンベック病の診断が下せる数少ない手外科医であろう。現在の分類法では、stage 1では正常な月状骨像、stage 2では月状骨全体に一樣な硬化像homogenous osteosclerosisが現れ、stage 3-A, Bでは多様な骨折像が認められ、stage 4では変形した月状骨周辺に関節症変化を認めると規定している。このstage分類は、或るstageから次のstageに移る時はX線画像が単に変化するだけでは無く、月状骨内の組織変化も同時に起こるのを示唆していると感じる。

## ●病因論の変遷

Kienböckの発表直後より多様な病因論を多くの研究者が発表した。ここで総ての研究について詳細に述べることはできないが、主要な説と(提唱者)を記載する。①血栓説(Axhausen)、②弱外力説(Muller)、③骨折説(Stahl, Bunnell)、④尺骨マイナス説(Hulten)、⑤月状骨形状偏位説(Zapico)などが良く知られていたが、それらはキーンベック病の発生に深く関係する事項ではあっても真の病因ではないことが検証調査で判明し、否定された。そして、最近では遺伝子説(Gonen)<sup>(文献 7)</sup>も提唱された。だが、真の病因は不明のまま今日に至っている。実際、複雑な病状やX線像変化を単一の病因に帰するのは困難であり、むしろ複数の病因が関与すると考えた方が妥当であろう。

予想される原因を探るために月状骨内動脈分布、骨折に伴う動脈の閉塞・栓塞に関する国内外の研究論文を渉猟した。その過程の中で2つの事柄に気付いた。一つは橈骨舟状月状骨靭帯 radioscapholunate ligament (写真3)の機能が橈骨遠位端部と月状骨・中央部の血流に深く関与すると思われるが、それを記載した論文が見当たらない。もう一つは、キーンベック病の月状骨摘出標本の詳細な記録が外国に見当たらず、日本に論文が在ることだった<sup>(文献 8, 9)</sup>。上述した臨床所見、X線所見、摘出標本所見に関する論文と自己知識を加えればキーンベック病の病因を推理できると

考え、仮説を発表した<sup>(文献<sup>10</sup>)</sup>。幸いにも、この仮説に興味を持って頂いた矢部裕名誉会員はじめ日手会々員のご後援を頂き、第58回日本手外科学会(会長：防衛医大 根本孝一教授)で教育講演を担当させて頂いた。我国で母国語の講演をさせて頂く絶好の機会であり、聴衆の皆様には十分理解して頂けるものと期待した。そして、それ以後の講演では月状骨の組織病変には「phase 期」を使い、X線像変化には「stage 段階」を使用し、組織病変とX線像変化が混同されぬよう配慮した。

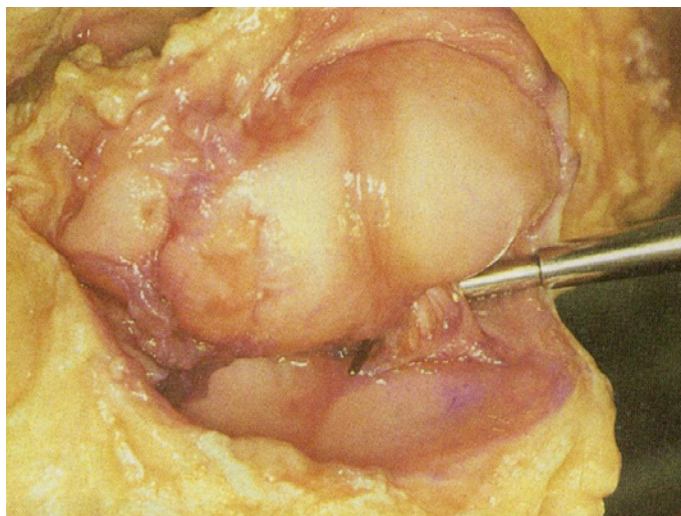


写真3：橈骨舟状月状骨靭帯：手の機能と解剖 第6版. 金芳堂：133, 2017. より転載

## ●キーンベック病の病因仮説

①Phase1. 鬱血期 congestive phase：キーンベック病の発生初期である。強い外傷を受けずとも手作業により衝撃が繰り返し与えられると、手関節炎が発生し、症状として手関節運動時の疼痛、手背の腫脹・発赤・圧痛が発症する。手関節内圧が高まるが、月状骨のX線像は正常に保たれている時期である。病理学的には、関節内圧の上昇によって関節内の静脈、とりわけ橈骨舟状月状骨靭帯の中を走る静脈に強い圧がかかり、月状骨から橈骨遠位端の骨髓腔へ流出する血量が抑制され、月状骨内に鬱血が始まり、髄内圧が高まる。手関節内圧が高まるにつれて、月状骨内の鬱血は更に進み、月状骨髄内圧も更に高まる。月状骨に入る動脈血流は弱まり、流入酸素O<sub>2</sub>量も減少する。関節内圧の上昇と月状骨内鬱血に伴う動脈流減少が長時間続き、更に悪化すれば動脈血の流入は最終的に停止する。そして、動脈血によって運ばれてくる酸素O<sub>2</sub>供給も停止し、月状骨は壊死に陥る。

広い粗面を持つ他の手根骨々髄では粗面から侵入する多くの血管により手関節内圧上昇時でも十分に血流を保てる。だが、表面積の殆どを関節軟骨で覆われて狭い粗面しか持たぬ月状骨では正常時でも骨髓全体の血流を維持するのは難しく、特に中央部の血流維持には橈骨舟状月状骨靭帯を通る細い静脈に依存しているので、手関節内圧上昇による橈骨舟状月状骨靭帯の中の静脈圧迫は影響が大きく、月状骨内の血流障害・骨髓腔圧上昇の発生原因となる。

②Phase2. 壊死期 necrotic phase：症状発症から数日後に一旦は症状が軽快し、比較的平穏で安定した時期が数週～数ヶ月間続く。この時期が壊死期である。X線像には一様に硬化した月状骨像

が現れる。病理学的にこの時期は非常に重要である。壊死に陥った月状骨は硬化像を呈するが、やがて月状骨の中で骨稜の修復が進行して力学的強度が低下し、次の軟化期 fragile phaseへと連なるのである。即ち、月状骨が壊死に陥っても、骨内の骨芽細胞は更に12~24時間生き続け<sup>(文献 11)</sup>、鬱血で濃縮された血中Caを骨梁に付加し続け、Ca濃度を正常に保とうとする。だが、破骨細胞はCaレベルの高い環境下では全く働かないので骨梁には過量のCaが付着して、X線像には一様に硬化した月状骨が現れる。けれども、手関節炎がやがて治まり、手関節内圧が下がり、静脈への圧迫も除去されると骨髄圧は下がり動脈血流が再開される。血流再開により月状骨の壊死骨稜の吸収と肉芽組織の侵入が始まる。月状骨の掌側・背側粗面から入りくる細血管が毛細血管網を形成する月状骨中央部では盛んに壊死骨稜の吸収が始まり、次第に骨全体に広がる。再流入する動脈血には正常レベルのCaが在り、新生の破骨細胞や造骨細胞は正常な骨代謝を行うので過付着Ca量とは無関係に骨梁のCa代謝が行われ、X線では月状骨の硬化像が存続する。

- ③Phase3. 軟化期 fragile phase：最初の鬱血期症状が治まってから数週~数ヶ月たってから突然に疼痛が再発し、手背部に圧痛と硬い突起を触れる。その位置は月状骨の背側部に一致する。当初は手を使う仕事を終えた日のみに鈍痛がおこるが、次第に鈍痛は継続するようになる。やがて力を要する手作業を行うと、激しい痛みを生じるばかりでなく局所の腫脹・圧痛も強くなり、握力も低下する。ただし、この時期においても介達痛がないのがキーンベック病の特徴である。臨床症状のみで軟化期を2つの段階 stageに区分するのは難しいが、X線像を参考にすれば Lichtman 3A, 3Bに準じて比較的容易に区分できる。軟化期の初期のX線像には硬化した月状骨の中央部に冠状方向 coronal directionに走る骨折線を認め、軟化期の後期には月状骨の中央部から両極に向かって数多くの骨折線が広がる。病理学的視点から見れば、軟化期初期 phase3Aに月状骨中央部の壊死骨稜の吸収と線維層化が進み、力学的強度が低下するのでその部に強いストレスが加わると軟骨下骨折が起こる。骨折の形式はストレスの種類によって異なるが、先ず月状骨中央部に冠状方向の骨折が発生する(写真4)。軟化期後期 phase3Bでは月状骨全体に骨稜吸収と線維化が進み、力学強度も全体で弱体化し、軽度なストレスでも容易に骨折が起こり、ストレスの種類によって種々な型の骨折が起こり、X線像に碎片化fragmentationや圧潰collapse像を見る。骨内骨折に伴う壊死と修復により、月状骨の組織所見は多種多様となり、臨床症状にも大きな影響を与える。

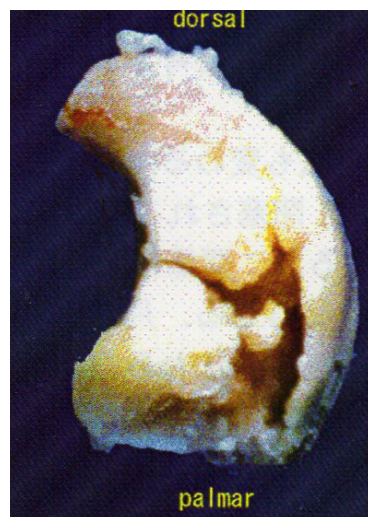

写真4：キーンベック病月状骨摘出標本

- ④Phase4. 摩耗期 erosive phase：キーンベック病最終期であり、症状は手関節の疼痛と腫脹は慢性化し、放置すると症状は数年~十数年間に亘り増悪・軽快を繰り返しながら次第に沈静し、手関節は高度な拘縮に陥る。X線像では月状骨の縮小・変形が更に顕著となり、周辺関節に関節症変化を認める。この時期の病理は骨碎・圧潰した月状骨を周囲の橈骨や手根骨が圧迫するので月状骨は次第に変形・縮小する。同時に、月状骨周辺の関節に関節症変化が出現する。



## ● 終りに

上記説はあくまで仮説であり、証明されてはいない。この仮説を証明する手段が見出せないからである。まず、人間と同様な月状骨と橈骨月状舟状骨靭帯を持つ動物がないので動物実験は出来ない。更に、月状骨内の血流変化はMRIにより現在ではある程度可能であるが、月状骨内の血流停止・再開を確定するには少なくとも数日間のMRI追跡が必要となるであろうが、そのようなMRI使用は医療倫理で許されないからである。しかし、教育講演会場には数百人もの手外科医が参加し、清聴して下さった。講演内容は日手会誌に抄録が掲載されたのみであった<sup>(文献 12)</sup>。多くの若き手外科医から意見や反論が聞かれるだろうと期待した。だが、予想に反して全く反応が無かった。自己の説得力の無さを改めて思い知った。昨年は世界各国で大流行した新型コロナウイルス感染症では病原ウイルス covid-19 は数週間で確認され、予防対策・有効治療法・ワクチン開発なども1年間でほぼ確立された。キーンベック病は多くの研究者が研究し続けて来たにも拘わらず、その病因が今も解明されていないのである。2019年6月ベルリンで開催された第14回国際手外科連合学会(IFSSH)でSession：手根骨骨折・キーンベック病の座長を務めたLichtmanがSession最後に「キーンベック病の原因を究めることが我々の急務である」と締め括った。けだし、名言である。病因を知らずして、キーンベック病の本当の治療が出来るであろうか？ 手外科専門医試験は勿論大切であるが、若き我国の手外科医には更に大きな夢も必要だと思う。

## 参考文献

1. Kienböck, R. “Über traumatische Malacie des Montbeins und ihre Folgezustände: Fortschritte auf dem Gebiete der Roent-strahlen.16:77-103, 1910.
2. 神中正一：腕骨の非特異性軟化1. Kienböck病(月状骨軟化症lunatummalazie). 神中整形外科学 初版. 南山堂：672-674, 昭和14年(1939).
3. Boyes JH: Traumatic degeneration of carpal bones. Bunnell’s Surgery of the Hand 4<sup>th</sup> ed, 293-296, JB Lippincott Co.1964.
4. Amadio PC, Taleisnik J : Kienböck’s disease. Operative Hand Surgery 3<sup>rd</sup> ed., 832-844, 1993.
5. Lichtman DM et al : Kienböck’s disease. The role of silicone replacement arthroplasty. J Bone Joint Surg59-A,899-908,1977.
6. Lichtman DM et al : Kienböck’s disease. Update on silicone replacement arthroplasty. J Hand Surg.7;341-347,1982.
7. Gonen M et al: Relationship of plasminogen activator inhibitor 1 4G/5G gene polymorphism and nontraumatic lunatum avascular necrosis. J Hand Surg Am 45, 450.e 1-4. May 2020.
8. 井上禎三：Kienböck病の病理学的ならびに臨床的研究. 日整会誌44：1035-1061, 1970.
9. Ueba Y et al.: Morphology and histology of the collapsed lunate in Kienböck’s disease. Hand Surgery 18: 141-149, 2013.
10. 上羽康夫；キーンベック病の成因と治療。日手会誌30：845-849, 2014.
11. Resnick D et al : Osteonecrosis. Pathogenesis, diagnostic techniques, specific situations and complications. In: Bone and Joint Imaging 3<sup>rd</sup> ed. Elsevier Saunders, Philadelphia, 1088-2005.
12. 上羽康夫：Kienböck病の成因と治療。日手会誌32：S. 310, 2015.