

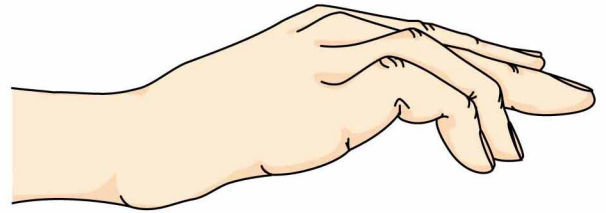
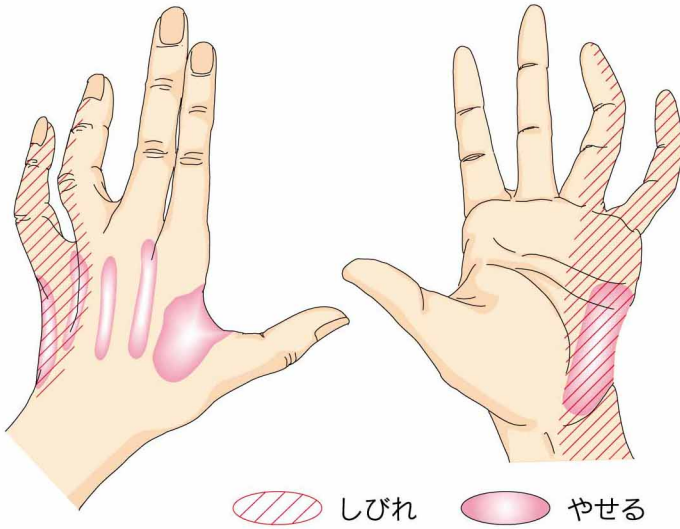
8

ちゅう ぶ かん しょう こう ぐん

肘部管症候群

● 症状 ●

麻痺の進行により症状が違います。初期は小指と環指の一部にシビレ感が出現します。麻痺が進行するに伴い、手の筋肉がやせてきたり、小指と環指が変形をおこします。

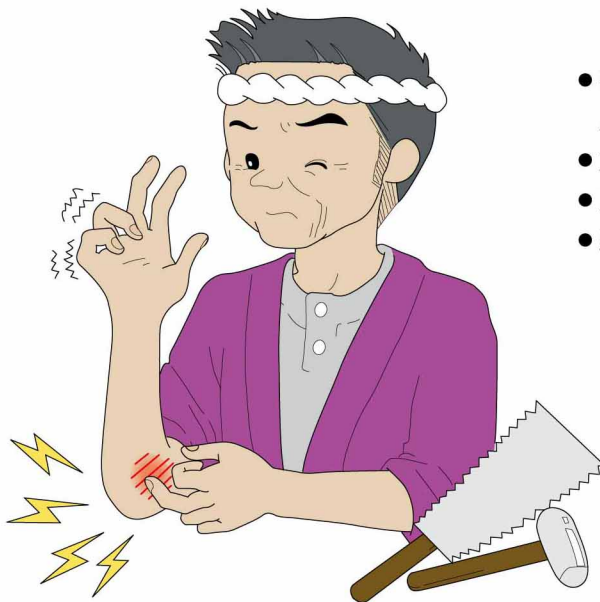

かぎ爪指変形

肘部管症候群とは？
肘で尺骨神経に圧迫や牽引などが加わり生じる神経の障害をいいます。

● 原因・病態 ●

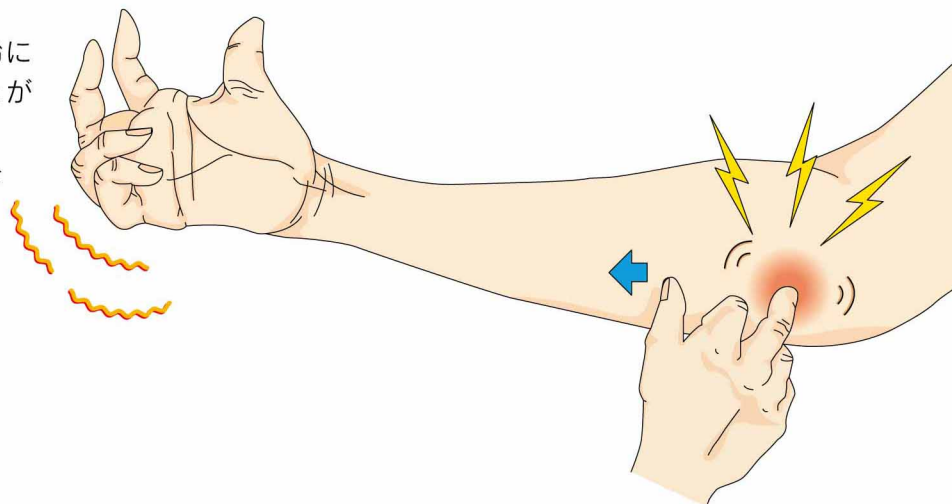
肘の内側で神経（尺骨神経）が慢性的に圧迫されたり牽引されることで発症します。以下のような原因があります。



- 神経を固定している靭帯やガングリオンなどの腫瘍による圧迫
- 加齢に伴う肘の変形
- 肘の骨折による変形
- 野球や柔道などのスポーツなどがあります。

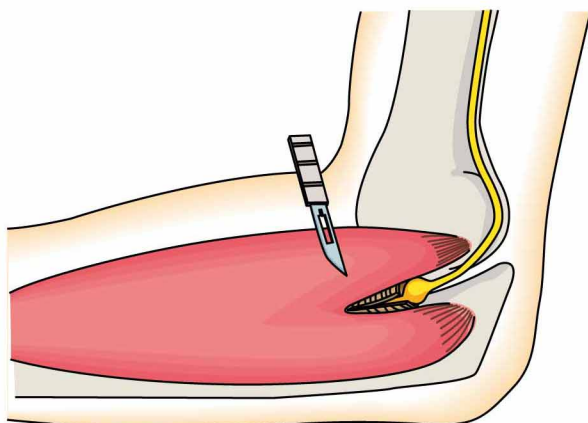
● 診断 ●

肘の内側を叩くと小指と環指の一部にシビレが走ります。
レントゲン検査で外傷や加齢に伴う肘の変形が見られることがあります。
筋電図／神経伝導検査やMRIをおこなうことがあります。

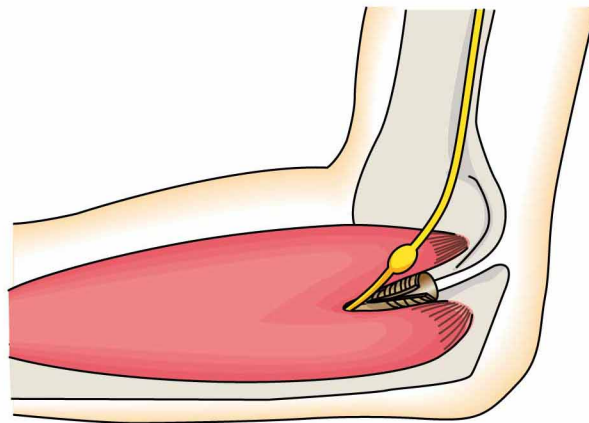


● 治療 ●

薬物の投与などの保存療法で症状が軽快しない場合は、尺骨神経を圧迫しているバンドの切離やガングリオンの切除をします。神経の緊張が強い場合には、骨をけずったり、神経を前方に移動させる手術を行います。肘の外反変形を手術的になおす場合もあります。



バンドの切離



神経の前方移行